

ISSN 0025-8334

**МЕДИЦИНСКАЯ
РАДИОЛОГИЯ
И
РАДИАЦИОННАЯ
БЕЗОПАСНОСТЬ**

**MEDICAL RADIOLOGY
AND
RADIATION SAFETY**

2009

4

MEDITSINSKAIA RADIOLOGIIA I RADIATIONNAIA BEZOPASNOST

Н.И. Рожкова, Д.К. Фомин, А.А. Назаров, О.Э. Якобс, О.А. Борисова

**ЭЛЕКТРОИМПЕДАНСНАЯ МАММОГРАФИЯ В ДИАГНОСТИКЕ
РАКА МОЛОЧНОЙ ЖЕЛЕЗЫ**

N.I. Rozhkova, D.K. Fomin, A.A. Nazarov, O.E. Yakobs, O.A. Borisova

Electroimpedance Mammography in Diagnostics of Breast Diseases

РЕФЕРАТ

Цель исследования: Повышение диагностической эффективности метода электроимпедансной маммографии

Материал и методы: 140 женщин, в возрасте от 18 до 70 лет, с диагнозом рак молочной железы. 10 женщин без патологии молочных желез.

Результаты: Представлены дополнительные критерии оценки распределения электропроводности при электроимпедансной маммографии, позволяющие существенно повысить эффективность данной методики в выявлении патологических процессов в молочных железах на начальных этапах их развития.

Выводы: 1. Использование нового математического обеспечения МЭИК 5.0, позволило внедрить новые критерии оценки распределения электропроводностей в тканях молочной железы. 2. Использование дополнительных критериев оценки распределения электропроводности при электроимпедансной маммографии позволяет существенно повысить чувствительность данной методики в выявлении патологических процессов в молочной железе, преимущественно на ранних стадиях процесса. 3. Применение электроимпедансной маммографии целесообразно на этапе первичной диагностики в условиях поликлиник и женских консультаций.

Ключевые слова: электроимпедансная маммография, рак молочной железы

ABSTRACT

Purpose: Improvement of diagnostic efficiency of electroimpedance mammography.

Material and methods: 140 women (age 18–70 years) with breast cancer; 10 women without breast pathology.

Results: The authors present the additional criteria, based on distribution of electric conductivity during electric impedance mammography, which substantially raise the efficiency of that technique in revealing pathological processes in breasts at the early stages.

Conclusions: 1. Use of a new software MEIK 5.0 (МЭИК 5.0) has allowed to introduce new criteria for assessment of electric conductivity in breasts during electric impedance mammography. 2. Use of those criteria substantially raises the efficiency of that technique in revealing pathological processes in breasts at the early stages. 3. Electric impedance mammography may be recommended for primary diagnostics in outpatient medical facilities and female consultative centers.

Key words: electroimpedance mammography, breast cancer

Введение

На сегодняшний день рак молочной железы (РМЖ) занимает первое место среди злокачественных новообразований у женщин. Несмотря на значительный прогресс в инструментальной диагностике, выявление заболевания на 3-ей и 4-ой стадиях составляет 40 %, а при профилактических осмотрах в нашей стране не превышает 18 %. Данные обстоятельства обуславливают высокие показатели смертности от рака молочной железы: летальность на первом году с момента установления диагноза достигает 13 % [1, 2]. Совокупное количество диагностических ошибок при использовании ультразвуковых и рент-

генологических методов исследования в зависимости от возраста составляет от 16 % до 33 %, что позволяет думать о том, что методы анатомической визуализации патологии молочной железы приблизились к пределу своих возможностей. Это обстоятельство обусловило интерес к методикам, основанным на оценке функциональной активности тканей молочной железы, и в частности – электроимпедансной маммографии (ЭИМ) [3].

Целью нашего исследования стало повышение диагностической эффективности метода электроимпедансной маммографии.

Материал и методы

Для реализации поставленной задачи нами были обследованы 140 женщин в возрасте от 18 до 70 лет. У всех был установлен диагноз рака молочной железы, при этом в 67 случаях стадия заболевания соответствовала T_0-T_1 , в 73 — T_2 и выше. Всем пациенткам была выполнена рентгеновская маммография и УЗИ молочных желез, диагноз был подтвержден путем цитологического либо гистологического исследования. Кроме того, в качестве контрольной группы мы дополнительно обследовали 10 женщин без патологии молочных желез.

Для оценки функционального состояния молочной железы всем женщинам была выполнена электроимпедансная маммография. При этом использовался электроимпедансный компьютерный маммограф (МЭИК) производства фирмы "Сим-Техника", (Россия) с программным обеспечением версии 5.0.

Исследование проводилось в положении лежа на спине со вспомогательным двухсекционным электродом на руке. Одна секция использовалась как общий электрод источника тока, другая — как опорный электрод измерителя разности потенциалов с диэлектрической прокладкой между электродами. Измерения проводились с помощью двумерной матрицы, состоящей из 256 электродов, вписанных в окружность диаметром 12 см. Матрица прикладывалась к молочной железе таким образом, чтобы максимальное количество электродов оказалось в контакте с кожей.

В процессе измерений электрод инжектирует в тело пациентки слабый переменный электрический ток 0,5 мА частотой 50 кГц. При этом происходит измерение распределения соответствующих электрических потенциалов на поверхности

молочной железы, а томографический алгоритм реконструкции позволяет вычислить пространственное распределение удельного сопротивления (или электропроводности) внутри молочной железы. Полученные данные используются для реконструкции электроимпедансного изображения с помощью ПК, к которому подключается прибор. По завершении реконструкции появляется семь последовательных изображений, соответствующих сечениям молочной железы в аксиальной проекции с возрастающей глубиной от 0,4 см до 4,6 см, т.е. от ареолярной области до ретромаммарного пространства (рис. 1).

Визуально оценивалось наличие анатомических ориентиров, симметричность изображения в обеих молочных железах и присутствие областей с аномально повышенными показателями электропроводности (ЭП). Количественная оценка проводилась по гистограммам распределения ЭП. Границей разделения злокачественных и доброкачественных процессов была принята величина ЭП, большая либо равная 0,95 условных единиц (у.е.). В качестве дополнительных критериев для оценки функционального состояния тканей молочной железы был проведен анализ значений экстремумов и их количества для каждого скана, а также анализ графика изменения ЭП в зависимости от глубины сканирования и характер этого изменения.

Результаты и обсуждение

При обследовании группы здоровых женщин по данным ЭИМ очагов с ЭП выше 0,95 у.е. не определялось. График распределения ЭП был представлен унимодальной кривой, т.е. имел один экстремум. Наряду с этим, при переходе от верхних сканов к ниж-

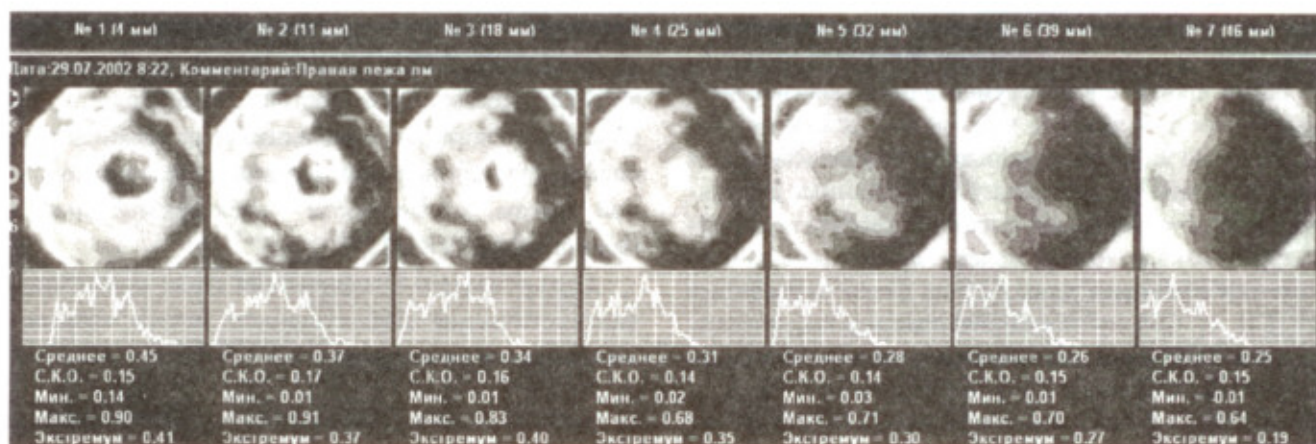


Рис. 1. Электроимпедансная томограмма молочной железы (объяснение в тексте)

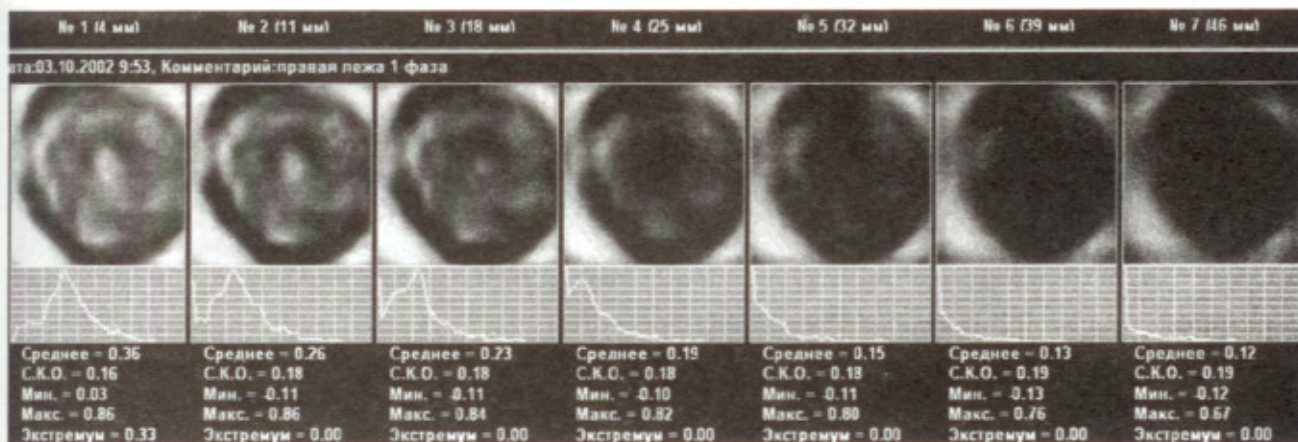


Рис. 2. Снимок здоровой молочной железы и графики, характеризующие профиль распределения электропроводностей в молочной железе

ним, происходило смещение экстремума влево на каждом последующем скане (рис. 2), при этом график снижения ЭП был близок к экспоненте (рис. 3).

В качестве дополнительного критерия мы использовали первую производную графика падения ЭП в зависимости от глубины скана. Полученная кривая имела следующий вид (рис. 4).

Оказалось, что данная тенденция изменения ЭП справедлива для любого здорового участка молочной железы.

При обследовании женщин с подозрением на наличие злокачественных новообразований молочной железы очаги высокой ЭП $>0,95$ у.е. были зарегистрированы у 78 пациенток, что составило всего 56 % от общего количества верифицированных РМЖ. Столь низкая чувствительность метода потребовала внедрения новых, дополнительных методов анализа получаемых данных.

С этой целью нами были повторно анализированы результаты ЭИМ у всех 150 пациенток, включая 10 женщин с неизменными молочными железами.

В качестве дополнительного критерия для обнаружения патологических изменений в молочной железе, мы использовали результаты анализа кривой распределения ЭП и графика производной падения ЭП. При этом оказалось, что у 88 женщин на кривой распределения ЭП появлялся дополнительный экстремум, за счет которого она приобретала бимодальный характер (рис. 5).

Кроме того, при построении графика производной падения ЭП на различной глубине у 105 пациенток обнаружили деформацию кривой за счет появления отрицательного экстремума (рис. 6). Данный факт позволил нам заподозрить злокачественный процесс на глубине, соответствующей этому минимуму.

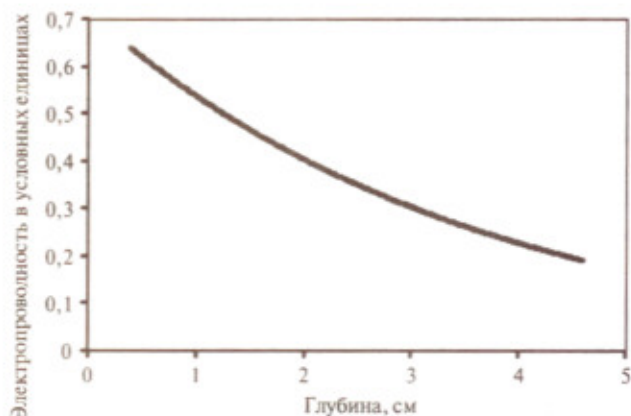


Рис. 3. Изменения электропроводности в тканях молочной железы в зависимости от глубины

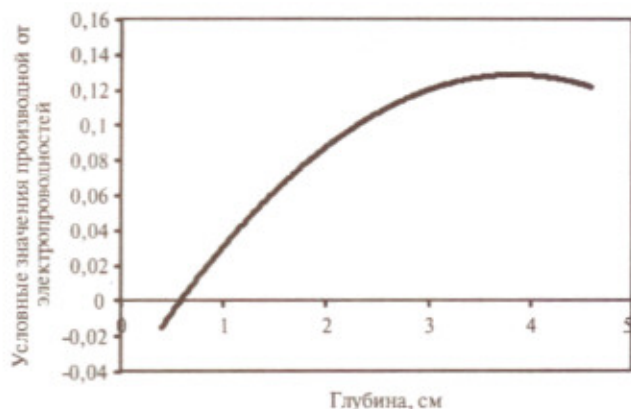


Рис. 4. Производная зависимости электропроводности от глубины

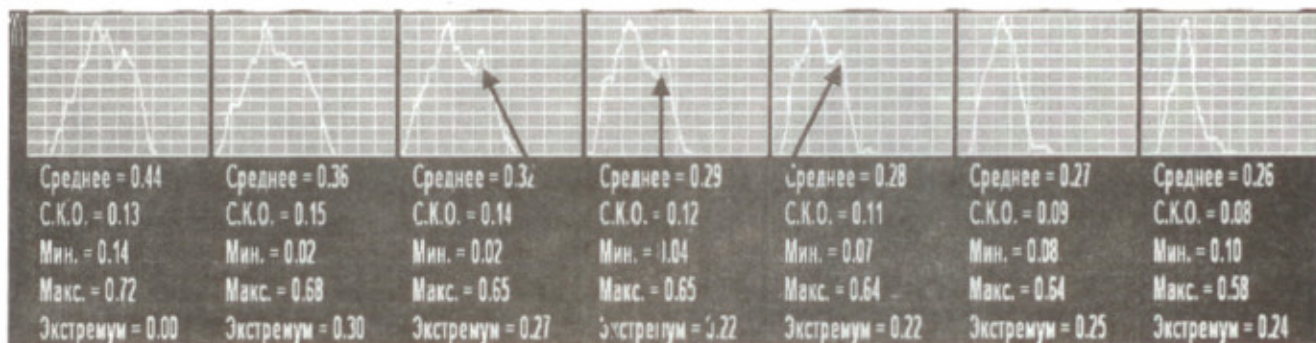


Рис. 5. Графики распределения электропроводности в тканях молочной железы на различной глубине (стрелкой указан дополнительный экстремум)

В целом, указанные выше изменения выявлялись у всех пациенток с наличием в молочной железе очагов с высокой ЭП (>0,95 у.е.) и у 23 больных, у которых при ЭИМ не было зарегистрировано аномалии в распределении ЭП.

У всех 10 женщин с неизменными молочными железами описанных выше изменений на кривых мы не наблюдали.

Таким образом, использование дополнительных критериев оценки распределения ЭП позволило нам

повысить чувствительность электроимпедансной маммографии в выявлении рака, причем при стадии T_0-T_1 она повысилась с 64,5 % до 83 %; при T_2 и выше – с 62 % до 76 %. Таким образом общая чувствительность метода возросла на 16,2 %.

Выводы

1. Использование нового математического обеспечения МЭИК 5.0 позволило внедрить новые

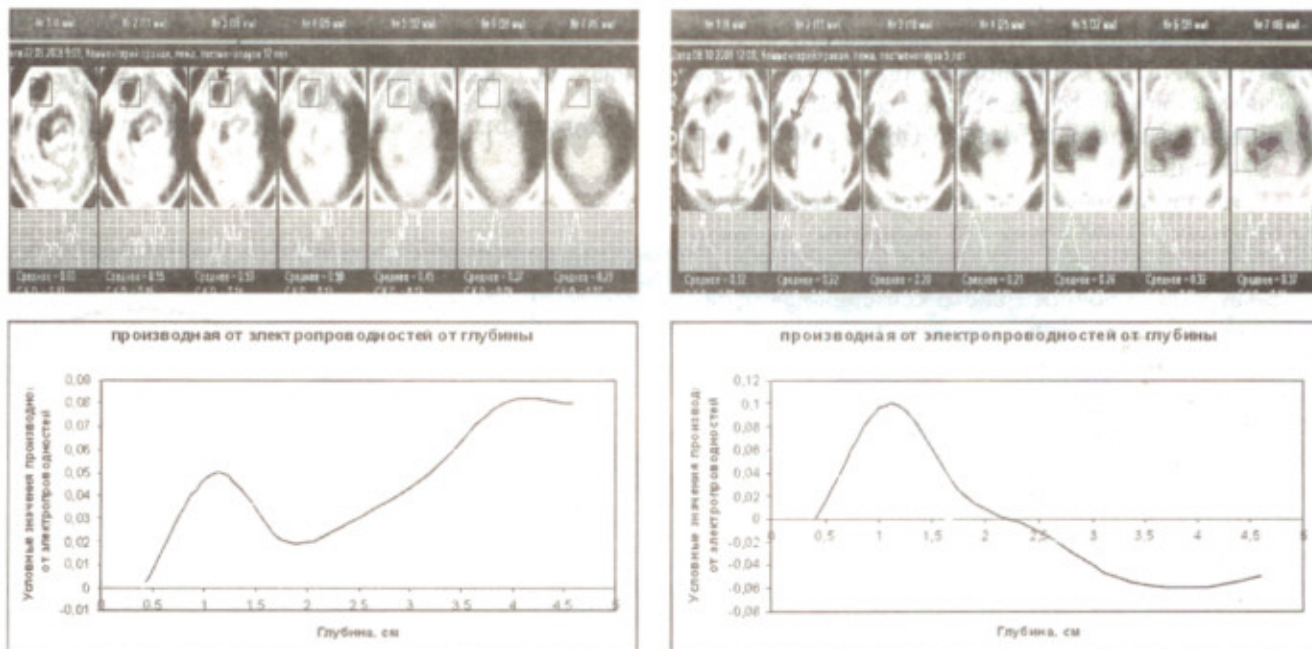


Рис. 6. Графический анализ производных распределения электропроводности в очаге молочной железы на различных глубинах

критерии оценки распределения электропроводности в тканях молочной железы.

2. Использование предложенных критериев оценки позволяет существенно повысить чувствительность ЭИМ в выявлении патологических процессов в молочной железе, преимущественно на ранних стадиях процесса.

Применение ЭИМ целесообразно на этапе первичной диагностики в условиях поликлиник и женских консультаций.

СПИСОК ЛИТЕРАТУРЫ

1. Пинхосевич Е.Г., Легков А.А., Бурдина Л.М. Этапы создания маммологической службы в г. Москве и

пути ее дальнейшего развития. // В сб.: "Актуальные проблемы маммологии". — М., 2000, С. 5–13.

2. Рожкова Н.И. Современное состояние маммологической службы в Российской Федерации. // В сб.: "Актуальные вопросы маммологии". — М., 2001, С. 13–22.
3. Троханова О.В. Оценка состояния молочных желез в норме и при патологии методом электроимпедансной маммографии. Автореф. дисс. канд. мед. наук. — М., 2003.

Поступила 19.05.2009